



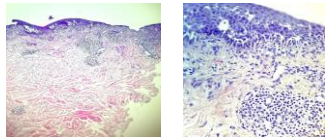
INTRODUCERE

Pemfigusul vulgar - forma cea mai gravă de pemfigus, este o maladie buloasă autoimună, ce poate avea afectare atât cutanată, cât și la nivelul mucoaselor, fiind caracterizată prin apariția anticorpilor de tip Ig G (Ig G1 și Ig G4), ce au ca antigene țintă desmogleina 3 și 1. Din punct de vedere histologic se caracterizează prin apariția de **bule intraepidermice**, acantolitice.

Erupția buloasă este monomorfă, cu bule de talie mare, flase, apărute pe tegument sănătos, cu tendință la generalizare ce se rup ușor și lasă eroziuni/cruste.

EXAMEN HISTOPATOLOGIC

- aspectul histopatologic pledează pentru o leziune de tip bulos cu spațiu de clijaj intraepidermic, suprabazal de tip **Pemfigus Vulgar**.



CAZ CLINIC

- 74 ani, sex M, fumător, consumator de alcool
- se prezintă pentru ulceratii superficiale și eroziuni post decapare bule acoperite parțial de cruste, la nivelul trunchiului, coapselor, fesier, scalp și facies, stare generală alterată și durere locală intensă
- multiple comorbidități (CPC, BPOC, HTA, AP, FIA)

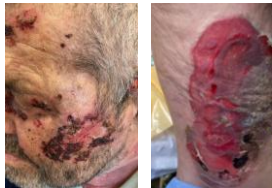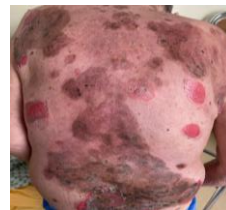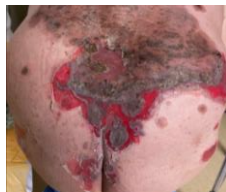- **Istoricul Bolii Actuale:** martie 2018 prima internare, multiple internări în secția DV (11 în 3 ani), fiind în prezent în tratament corticoterapic, se prezintă în serviciul UPU pentru motivele anterior menționate

PDAI SCORE =35 SIGNIFICANT

- **Examen clinic local:** Diseminat la nivelul toracelui anterior și posterior superior, abdomen, lombo-sacrat, coapse, fesier, facies, scalp, prezintă multiple ulceratii superficiale și eroziuni post decapare bule, de diferite dimensiuni medii și mari, rotund-ovalare, net delimitate de tegumentul sănătos din jur, cu tendință la confluare în zona lombo-sacrată, intens eritematoase, acoperite pe alocuri de cruste aderente de culoare brun închis și hemactice. Pete hiperpigmentate reziduale rotund-ovalare, de culoare de la brun deschis la brun închis la nivelul trunchiului.

- **Paradclinic:** infecție cu Staphylococcus Aureus MRSA la nivelul ulceratiilor și în exudatul nazal, exudatul faringian cu Enterobacter Cloacae

- **Tratament:** corticoterapie sistemică, antibioterapie, antialgice, antihistaminice, protectoare gastrice, vitaminoterapie, antifungice, unguente cu antibiotice, dermatocorticoizi topici, antiseptice, epitelizante



DISCUTII

Pemfigusul vulgar este o patologie cu o evoluție cronică, invalidantă pentru pacient și cu un impact puternic psihosocial asupra sa. Cooperarea pacientului și aderența la tratament sunt esențiale în vederea obținerii unui prognostic favorabil.

În cazul acestui pacient, necomplanța la tratament a fost unul dintre factorii principali ce au dus la multiplele recidive avute în decursul anilor, alături de multiplele sale comorbidități și apariția complicațiilor.

CONCLUZII

Complanța terapeutică este de o importanță majoră într-o maladie ca pemfigusul vulgar, fiind o boală agresivă, ce poate evolua spontan nefavorabil ca în cazul pacientului nostru, cu un impact funcțional și de viață important asupra pacientului.

BIBLIOGRAFIE

Updated S2K guidelines on the management of pemphigus vulgaris and foliaceus initiated by the european academy of dermatology and venereology (EADV) JEADV 2020
Sep;34(9):1900-1913 - P Joly, B Hovav, A Passari et al
Diagnosis and management of pemphigus: Recommendations of an international panel of experts JAAD 2018 Jun; 82(3): 575-585 Deedee F Murrell, Sandra Pena, Pascal Joly et al
Fitzpatrick's Dermatology 9th edition S Yang, M Amagai, A Bruckner, A Enk, D Margolis, A McMichael, J Oringer - McGraw Hill Education
Boli dermatologice și infecții sexual-transmisibile Ediția a IV-a - Virgil Pătrașcu, Craiova 2018